Elektronické srdce a plíce

CZ.2.17/3.1.00/33276

Kasuistika 27b. Diastolický šelest na srdci – aortální regurgitace

Pacientka EK, 44

1. **Anamnéza:**

65-ti letá dispečerka v důchodu byla přijata ke kardiologickému vyšetření pro devět měsíců progredující dušnost, nyní již i klidovou. V poslední době večer pozoruje i otoky DK kolem obou kotníků. Před třemi dny byla probuzena prudkou bolestí na hrudi s propagací do obou horních končetin a pod pravou lopatku, bolest odezněla asi po 2 hodinách.

V osobní anamnese je hyperlipidemie a arteriální hypertenze od roku 1987, dobře korigovaná terapií. Dále stav po plicní tuberkulóze, infekční hepatitidě v dětství a degenerativní změny krční a hrudní páteře. Farmakologická anamnesa: betablokátor, ACE inhibitor, statin, verospiron, anopyrin. Alergie: na penicillin, některé kovy a jod. Alkohol nepije, nekouří.

2. **Fyzikální vyšetření**

Výška 155cm, váha 56kg, BMI 23,3. Tlak 170/70mmHg. Puls 80/min. pravidelný.

Orientována, spolupracuje, bez ikteru, klidově eupnoe. Hlava a krk bez patologie, náplň krčních žil není zvětšená, karotidy tepou bilaterálně bez šelestu. Hrudník: poklep při bazích přikrácený, dýchání s chrůpky basálně bilaterálně. Dvě srdeční ozvy, diastolický šelest vlevo parasternálně s propagací na hrot, zesilující v sedu. Břicho: v niveau, měkké, nebolestivé, bez resistence, játra +1cm. Končetiny: t.č. bez otoků, lýtka nebolestivá. Periferní pulsace dobře hmatná na HK i DK, obě femorální tepny hmatné. Orientačně neurologicky bez lateralizace.

Otázka č. 1: Jaká je pracovní diagnóza?

Otázka č. 2: Jaké onemocnění je nutno urychleně vyloučit?

Otázka č. 3: Jaké příčiny diastolického srdečního šelestu znáte a jak je od sebe rozlišíte?

Poslechněte si záznam auskultace u naší pacientky – audio 1. Můžete porovnat s audio 2, což je záznam pacientky s mitrální stenosou, jako druhého příkladu diastolického srdečního šelestu.

Otázka č. 4: Jaká vyšetření byste provedli?

3. **Základní vyšetření (běžně a rychle dostupná):**

Biochemie: S-Na 135; S-K 3.93; S-Cl 98; S-Urea *10.86; S-Krea 102; S-CKMB 0.18; S-CK 1.41; S-Gluk 5.73; S-CRP 8.3; S-cTnI 0.36

Projekt spolufinancuje Evropský sociální fond

Praha & EU: Investujeme do vaší budoucnosti“

KO: WBC *12.1; RBC 4.72; HGB 14.1; HCT 43.2; MCV 91.5; MCH 29.8; MCHC 32.5; PLT 397; MPV 8; RDW 15.2

Koagulace: Quick *16.1; APTT 37.3; INR *1.30

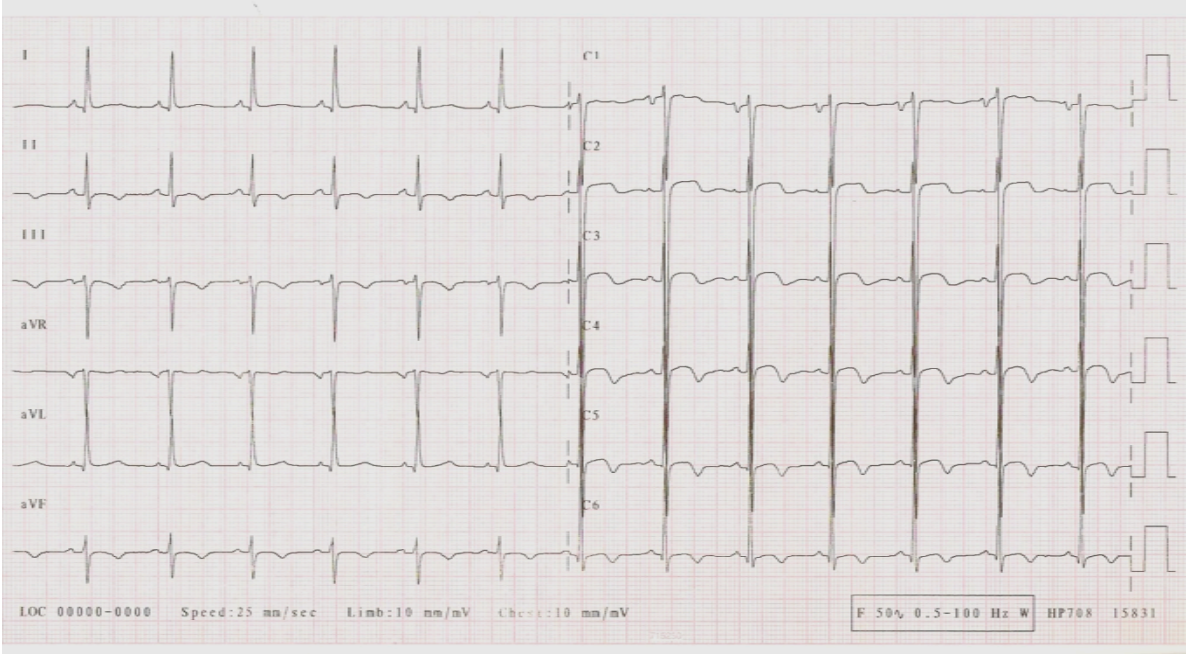

Obr. 1

Otázka č. 5: popište EKG na obr. 1.

RTG S+P: neprovedeno

4. **<u>Specializovaná vyšetření (vyžadují atestovaného lékaře):</u>**

CT aortografie: ascendentní aorta dilatována na 44mm, bez disekce, oblouk a descendentní aorta již normální šíře

Echokardiografie: dilatace levé komory na 61mm v diastole a 42mm v systole, ejekční frakce LK 55% (již na dolní hranici normy), trojcípá aortální chlopeň s centrální poruchou koaptace, aortální regurgitace širším jetem do hrotu LK. Dilatace ascendentní aorty na 42mm.

Koronarografie (před kardiochirurgickou operací nutná u žen nad 45-50 let věku): pravotyp, normální nález. Aortografie v levé šikmé projekci potvrdila významnou aortální regurgitaci.

Prosím vložit video 1-4

Otázka č. 6: prostudujte obr. 2, jedná se o takzvaný „pull-back“, kdy je katetr stažen z levé komory do aorty. Nalezněte parametry, které svědčí pro významnou aortální regurgitaci.

Elektronické srdce a plíce

CZ.2.17/3.1.00/33276

S jakými fyzikálními příznaky toto souvisí? Pro srovnání prostudujte i obr. 3, který patří k pacientce s mitrální stenosou.

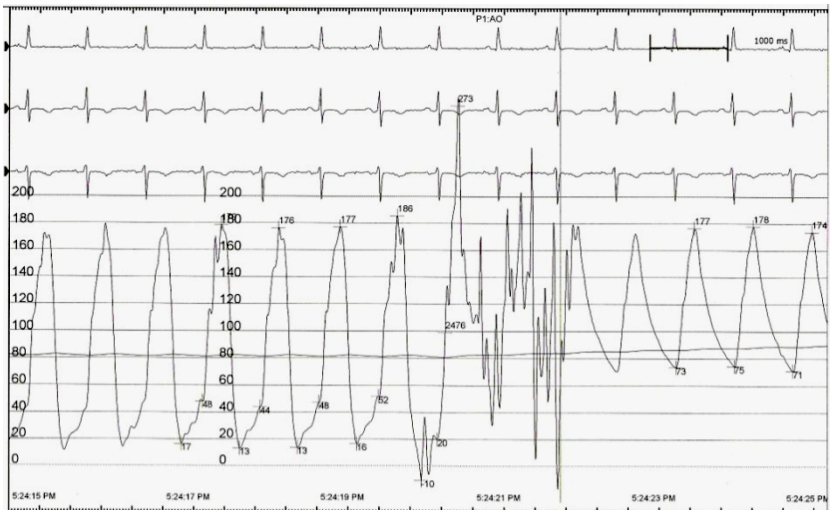

Obr. 2

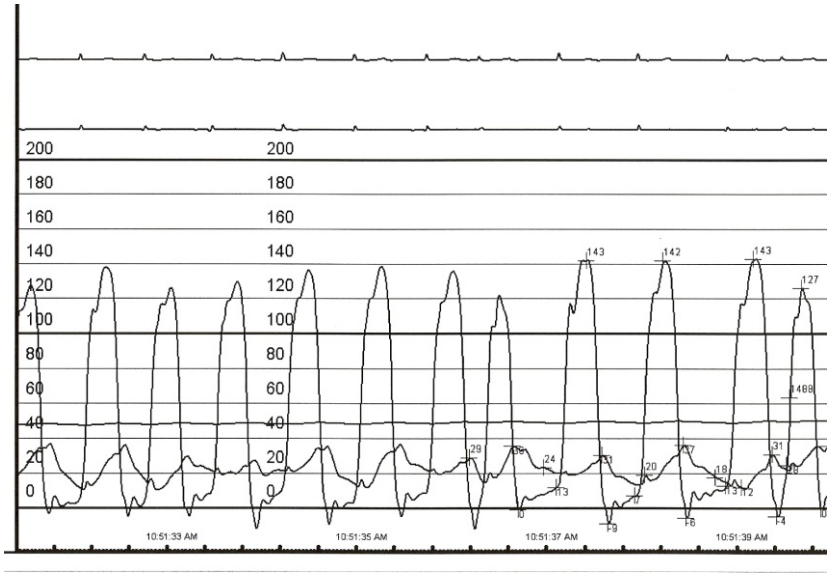

Obr. 3 – jiná pacientka (pro srovnání) s mitrální stenosou

Hemodynamické vyšetření prokázalo výrazně zvýšený tlak v levé komoře na konci diastoly a systolicko-diastolický rozdíl nad 100mmHg, tedy nálezy typické pro významnou aortální regurgitaci.

Projekt spolufinancuje Evropský sociální fond

Praha & EU: Investujeme do vaší budoucnosti“

Elektronické srdce a plíce

CZ.2.17/3.1.00/33276

Otázka č. 7: Budete pacientku indikovat k náhradě aortální chlopně – tedy kardiochirurgické operaci? Jaká jsou kriteria pro tuto indikaci?

Otázka č. 8: Jaká další vyšetření je potřeba provést před náhradou chlopně?

Otázka č. 9: Jaké jsou typy umělých srdečních chlopní, jakou byste volili u naší pacientky a proč?

Otázka č. 10: Jaká medikace je vhodná u pacienta s aortální regurgitací?

Pacientka byla prezentována na kardiochirurgickém indikačním semináři (Heart Team) a indikována k náhradě aortální chlopně a ascendentní aorty (pro dilataci). Vzhledem ke stabilnímu klinickému stavu byla propuštěna domů. Ambulantně byla doplněna: krevní skupina, HbsAg, anti HCV, HIV, CRP, RTG srdce a plic (před sternotomií), spirometrie, sonografie břicha a sonografie karotid, kultivace moči. Poslední stomatologické vyšetření bylo bez infekčních fokusů. Po kompletizaci těchto výsledků bez významné patologie byla pacientka přijata k operaci. Den před operací při osobním setkání s operatérem diskutovala možnosti náhrady chlopně kovovou protézou nebo bioprostetickou chlopní, chirurg vzhledem k věku pod 70 let doporučil kovovou protézu a pacientka souhlasila s nutností dlouhodobé antikoagulační terapie. Operace proběhla bez komplikací a pacientka byla 7. den přeložena do lázní k rehabilitaci a nastavení antikoagulační terapie. Pacientku budeme dále sledovat ve vadové poradně naší kliniky.

Otázka č. 11: Jaké jsou možné příčiny aortální regurgitace? Které vedou k chronické aortální regurgitaci a které spíše k akutní? Připomeňte si, jak souvisí hemodynamika akutní aortální regurgitace s fyzikálním nálezem u těchto pacientů.

Otázka č. 12: Jaká jsou rizika kardiochirurgické operace? (představte si, že budete s pacienty podepisovat informovaný souhlas)

Otázka č. 13: Jaká jsou dlouhodobá rizika daná přítomností umělé srdeční chlopně pro pacienta?

Projekt spolufinancuje Evropský sociální fond

Praha & EU: Investujeme do vaší budoucnosti“

Elektronické srdce a plíce

CZ.2.17/3.1.00/33276

Základní diagnóza:

Aortální regurgitace chronická, nejspíše na podkladě anuloaortální ektazie, hemodynamicky významná a symptomatická

Srdeční selhání

Vedlejší diagnózy:

Arteriální hypertenze

Hyperlipidemie

Obezita

Polyvalentní alergie

Stav po TBC, stav po infekční hepatitidě v dětství

Projekt spolufinancuje Evropský sociální fond

Praha & EU: Investujeme do vaší budoucnosti“